

# Capsulotomia Nd:YAG Laser

di Amedeo Lucente

## Introduzione

Il laser Nd:YAG, Neodymium-doped Yttrium Aluminium Garnet, è un laser allo stato solido che utilizza una lunghezza d'onda di 1064 nm, capace di determinare un'azione di taglio nei tessuti biologici per ionizzazione e/o formazione di plasma, catalogabile in fisica come un'interazione elettromeccanica (Fig. 1a, Fig. 1b). L'applicazione della tecnologia laser in campo medico risale agli anni Sessanta, con il primo artigianale laser al cristallo di rubino presso i laboratori della Hughes Research a Malibù, California, da parte di Theodore Harold Maiman (Los Angeles 1927 - Vancouver, 2007), che sviluppò la teoria di Albert Einstein sull'emissione stimolata di radiazioni.

Nel 1962 il laser, per la capacità di saldare i tessuti biologici, trovò la sua prima applicazione pratica negli interventi chirurgici sulla retina. La dimostrazione del primo laser Nd:YAG fu realizzata nel 1964 presso i laboratori Bell del New Jersey (Stati Uniti), mentre le prime capsulotomie sono state eseguite nel 1980 da Aron-Rosa e Fankhauser. Sulle cause dell'opacizzazione della capsula posteriore si è lungamente discusso e si dirà di più in seguito, con proposte di modifica delle IOL e della tecnica chirurgica, che hanno ridotto in modo sensibile la percentuale di secondarie, senza però eliminare del tutto quest'evenienza negativa nel follow-up post-operatorio degli operati di cataratta [1]. Già con il primo impianto di cristallino artificiale, avvenuto in Inghilterra il 27 novembre 1947 per merito di Sir Harold Ridley, si registrava l'opacizzazione della capsula posteriore. Con l'avvento della ECCE (Extra Capsular Cataract Extraction) nei primi anni Ottanta, e con la moderna FACO, introdotta dopo qualche anno parte di Charles D. Kelman (1930 - 2004), l'esigenza di una capsulotomia posteriore sicura, non invasiva, ambulatoriale e rapidamente risolutiva si è avvertita maggiormente e universalmente, favorita dall'aumento del numero degli interventi praticati, sempre più sicuri e con percentuali crescenti di successo.

La IAPB, International Agency for the Prevention of Blindness, afferma che la cataratta è la prima causa di cecità al mondo, che l'intervento di cataratta costituisce l'atto chirurgico più eseguito in sala operatoria (in Italia circa 550.000 ogni anno) e che nei paesi più industria-

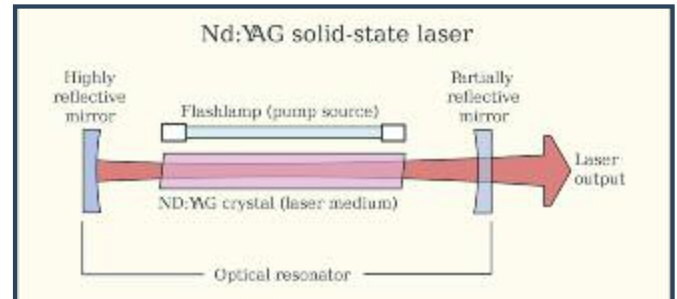


Fig. 1a - Struttura di un Nd:YAG laser

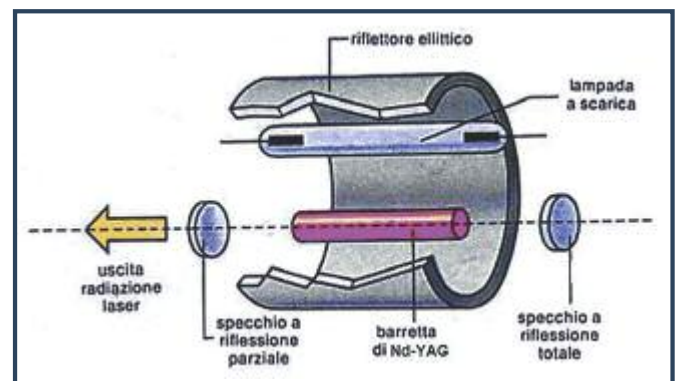


Fig. 1b - Spaccato di un Nd:YAG laser

lizzati il numero d'interventi per milione di popolazione varia da 5.000/anno a 8.000/anno e in quelli in via di sviluppo da 200/anno a 500/anno.

Se a tutto questo si aggiunge l'invecchiamento generale della popolazione, ben si comprende il sempre più frequente bisogno di praticare capsulotomie per cataratte secondarie. Anche se il tasso di opacizzazione della capsula posteriore è diminuito con le nuove IOL rispetto al 50% dei primi impianti, tuttavia l'incidenza di secondarie resta alto, specialmente nei paesi emergenti. Le condizioni sistemiche e l'uso di farmaci possono variarne la frequenza, ma le conseguenze visive, al pari della cataratta primaria, sono ugualmente molto invalidanti [2]. L'introduzione dei laser Nd:YAG ha permesso la rapida risoluzione delle opacità capsulari in modo efficace e relativamente sicuro, ad occhio chiuso ed ambulatorialmente.

La capsulotomia è ormai standard terapeutico universalmente accettato ed affidabile (standard of care). Lo scopo di quest'articolo è di fare il punto su questa diffusa

procedura ambulatoriale non sempre scevra da insidie, spesso sottovalutata e sottostimata per i rari ma temibili eventi avversi, cercando di tracciare brevemente, per quanto possibile, lo stato attuale delle conoscenze.

### Nozioni di Fisica

Caratteristiche fondamentali della luce laser rispetto alla luce naturale sono la brillantezza o intensità luminosa, la coerenza e la monocromaticità, che la rendono adatta per numerose applicazioni in medicina. Un laser può lavorare in un certo range spettrale con modalità continua, superimpulsata o impulsata, base del loro differente uso. I parametri fondamentali da studiare e considerare nell'interazione laser-tessuti sono:

- lunghezza d'onda della radiazione
- intensità della radiazione
- tempo di esposizione
- coefficienti di assorbimento e trasmissione nei tessuti
- profondità di penetrazione della radiazione

In medicina si utilizza la "mappa d'interazione medica" che classifica i modi d'utilizzo dei laser essenzialmente per la durata di esposizione e intensità erogata. In base a tale mappa l'impatto laser con i tessuti biologici può determinare:

- interazione termica
- interazione fotochimica
- interazione fotoablativa
- interazione elettromeccanica

Il laser Nd:YAG genera con i tessuti campi elettrici simili ai campi coulombiani intermolecolari e provoca, come accennato, ionizzazione delle molecole, un breakdown dielettrico e formazione di microplasma (Fig. 2). Il plasma, termine per primo utilizzato da Irving Langmuir nel 1928, noto anche come "breakdown elettrico", è un gas ionizzato, costituito da un insieme di elettroni e ioni la cui carica elettrica totale è nulla. E' considerato in fisica come un quarto stato della materia, diverso dallo stato solido, liquido e aeriforme. La propagazione dell'onda d'urto determina una rottura meccanica localizzata, che vince le forze di coesione tissutali, in pratica si determina uno stress meccanico, un'interazione elettromeccanica, con effetto dirompente sul tessuto bersaglio.

L'esplosione dovuta all'espansione del plasma produce, a sua volta, un'onda d'urto sferica con raggio d'azione di 30 µm circa, temperature molto alte e pressioni dell'ordine di qualche Kbar [3].

Danielle Aron-Rosa aveva un profondo background




Fig. 2 - Mappa d'interazione laser in medicina (Medical laser interaction map)

culturale in fisica prima di essere una oftalmologa. La sua intenzione era, infatti, di progettare un raggio laser di lunghezza d'onda tale da non compromettere l'integrità dei tessuti circostanti e che restringesse il suo campo d'azione intorno ai 100 µm nel bersaglio prestabilito [4→6].

I laser Nd:YAG possono funzionare sia in onda continua che ad impulsi (Q-switching/Q-spoiling o Mode-locking); in quest'ultima modalità sono generalmente usati in commutazione Q, cioè con un commutatore ottico nella cavità risonante. Il commutatore rimane chiuso finché il cristallo non ha raggiunto la massima "inversione di popolazione"; solo in questo momento si apre e permette di scaricare un singolo impulso con potenze ottiche in uscita anche di 20 MW (MegaWatt MW; 1 Watt = 1 Joule al secondo; 1 J/s) e tempi d'impulso di circa 10 ns (nanosecondi, 10 elevato a meno 9). In fisica si parla d'inversione di popolazione quando in un sistema costituito da un gruppo di corpi elementari, atomi, molecole o particelle, i corpi in stato eccitato sono più numerosi dei corpi a minore energia.

### La Cataratta Secondaria

La capsula, cristalloide o sacco capsulare, è una membrana di collagene elastica continua che avvolge il cristallino. Topograficamente si distinguono una capsula anteriore e una posteriore che hanno spessore dissimile, maggiore la prima (20 µm circa), più sottile la seconda (5 µm circa). Questa differenza di spessore ci permette di spiegare le facili e possibili rotture della capsula posteriore durante gli interventi di cataratta e la frequenza

di lesioni, i cosiddetti pitting, della IOL nell'esecuzione dello Nd:YAG laser.

Sinsky e Cain riferiscono che il 43% delle cataratte da loro operate ha bisogno di un Nd:YAG mediamente dopo 26 mesi; altri studi riportano percentuali di secondarie del 28% a 2-3 anni di follow-up, altri report, infine, informano di percentuali di opacità fino al 50% dopo 3-5 anni, come già affermato. Tutti concordano che l'incidenza di opacizzazione è minore se le IOL inserite appoggiano maggiormente le loro ottiche alla capsula posteriore. E' altresì noto che la facoemulsificazione ha fatto diminuire efficacemente la percentuale di secondarie rispetto all'estrazione extracapsulare [7].

In un'ampia casistica post-mortem su 5416 bulbi, Apple e coll. nel 2001 affermano che la fibrosi e la proliferazione di cellule della capsula posteriore diminuiscono con:

- *idrodissezione associata alla pulizia meticolosa della corticale*
- *fissazione nel sacco della IOL*
- *capsuloressi continua e circolare leggermente più piccola dell'ottica della IOL*
- *uso di diverso materiale delle IOL; (Hydrogel, PMMA e Silicone, in ordine decrescente, sono associati a quest'evenienza)*
- *ottiche di maggior diametro e volume*
- *geometrie dei bordi IOL ad angolo retto*

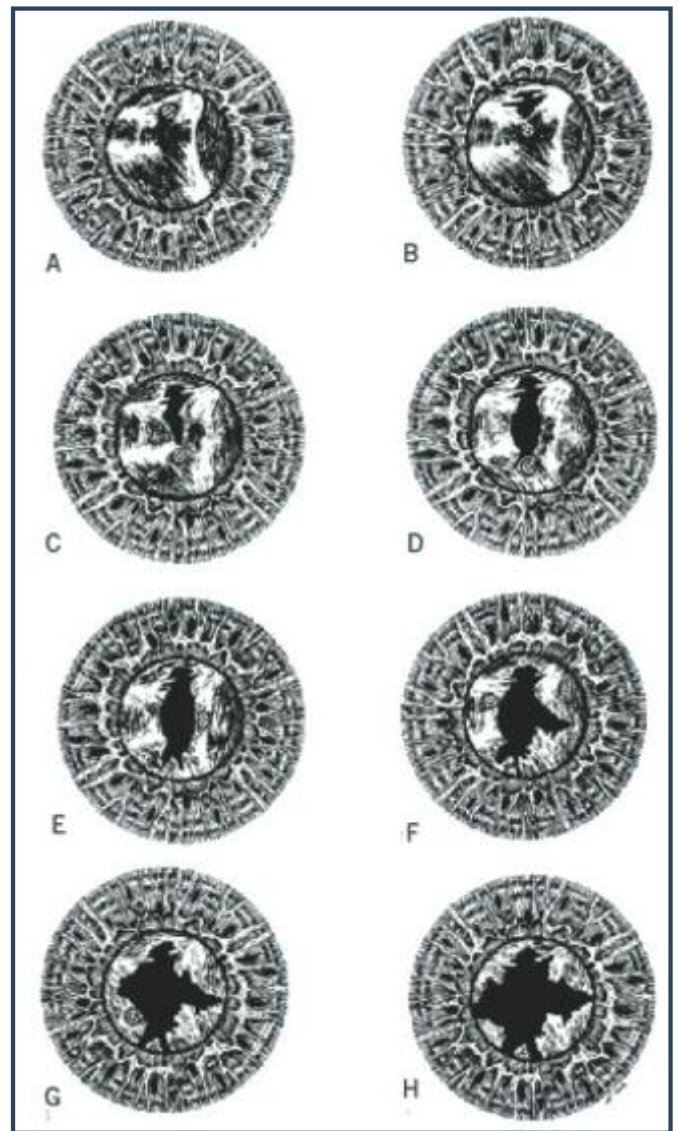
Gli autori terminano affermando che la scelta delle nuove IOL pieghevoli (IOL foldable) si associa a un minor bisogno di Nd:YAG rispetto alle IOL con ottiche rigide (14.1% vs 31.1%) [8→10].

Se questa serie di affermazioni erano vere e valide nel 2001, tanto più lo sono oggi con l'ulteriore progresso e sviluppo delle IOL e della strumentazione.

L'opacizzazione della capsula posteriore dopo intervento di faco-IOL è dovuta essenzialmente alla proliferazione delle cellule endoteliali, formazione di collagene, ispessimento e fibrosi della capsula stessa. Si comprende bene che tanto più si esegue una chirurgia minimale e "pulita", tanto più la probabilità di rompere la capsula posteriore e indurre secondarie diminuisce. Non sempre tutto questo è possibile, né è facilmente prevedibile, per cui l'uso dello Nd:YAG, almeno per ora, resta l'unica possibilità valida ed efficace per eseguire una capsulotomia nei pazienti operati di cataratta.

### **Tecniche di Esecuzione**

La preparazione del paziente, necessaria e importante per evitare inconvenienti e false attese, si riassume essenzialmente nel consenso informato, nel discutere rischi



*Fig. 3 - Sequenza della capsulotomia Nd:YAG laser secondo Roger F. Steinert*

e benefici, nella dilatazione pupillare, che anche se opzionale a mio parere resta necessaria, e nella possibilità di aver fatto assumere al paziente in anticipo e per tempo un FANS in collirio (preferisco indometacina). L'uso della lente a contatto aiuta molto ad aumentare la precisione della messa a fuoco e a mantenere più immobile il bulbo, anche se non è essenziale per la procedura. Vorrei porre l'accento sull'opportunità e utilità, poco praticata, di fotografare l'opacità capsulare che si sta per incidere, più efficacemente in retroilluminazione, come utile report, per ogni evenienza, anche medico legale, economico e pratico, per attestare iconograficamente l'effettiva necessità dell'intervento, oltre ogni possibile futura discussione. Roger F. Steinert della UCI, University California Irvine, traccia in modo lineare ed estremamente preciso quali dovrebbero essere le sequenze per una corretta capsulotomia Nd:YAG laser. In sostanza afferma di [11] (Fig. 3):

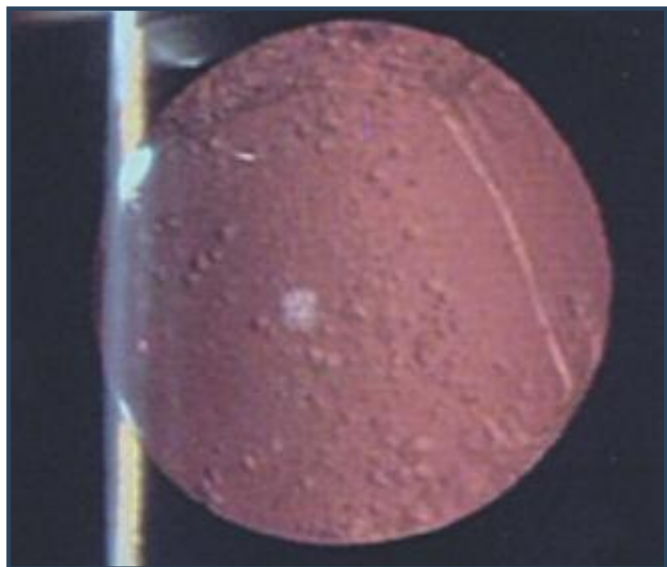


Fig. 4 - Retroilluminazione dell'opacità capsulare

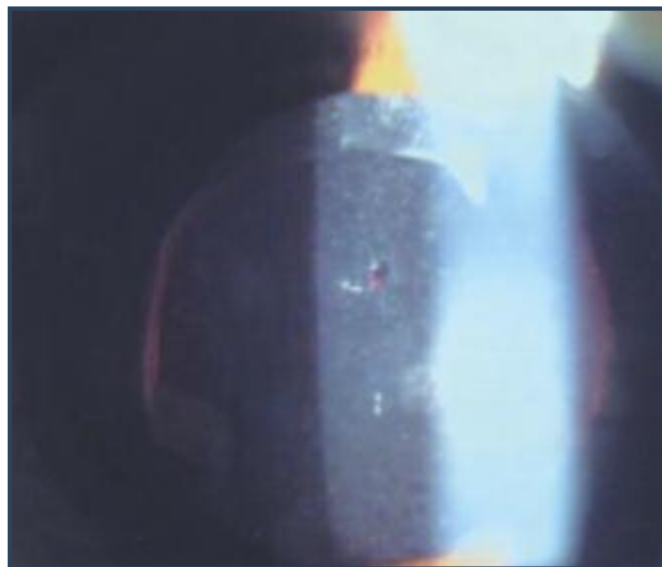


Fig. 5 - Primo colpo Nd:YAG ad ore 12




Fig. 6 - Sequenza di colpi Nd:YAG laser da ore 12 ad ore 5 e da ore 12 ad ore 7; briglia vitreale trattiene ad ore 12 il lembo capsulare



Fig. 7 - Capsulotomia Nd:YAG terminata con pitting tra ore 3 e ore 4

- usare la minima energia possibilmente 1 mJ
- identificare le linee di tensione della capsula per inciderle
- procedere con colpi incrociati da ore 12 verso ore 6 e da ore 3 verso 9
- pulire eventuali lembi o ponti residui
- evitare frammenti liberamente fluttuanti

Le possibilità di interrompere la capsula posteriore sono molteplici e varie sono le sequenze riportate in letteratura. Personalmente procedo portando colpi d'intensità proporzionati alla densità della fibrosi da tagliare, generalmente mai sopra 3 mJ e di preferenza tra 1 e 2 mJ, iniziando da ore 12, allargandomi non oltre i 4 mm di

diametro, nasalmente e temporalmente e cercando di eseguire una breccia più possibile circolare; non taglio la capsula alla base, da ore 5 ad ore 7. In tal modo la capsula tagliata resta intera, con forma simile ad un ferro di cavallo o "U" rovesciata. Per gravità si depositerà sulla restante capsula equatoriale con tempi che dipendono dall'eventuale presenza di tralci vitreali, da tagliare, se persistenti, con minime energie. Una precoce quanto auspicabile fibrosi può, in un secondo tempo, fissare definitivamente il lembo tagliato alla restante capsula e immobilizzarlo, a tutto vantaggio della trasparenza del vitreo. Si evita così la formazione di floaters, tanto fastidiosi alla visione finale del paziente, frequente causa d'insoddisfazione visiva dopo capsulotomia Nd:YAG. Questa sequenza ha tra l'altro il vantaggio che gli even-

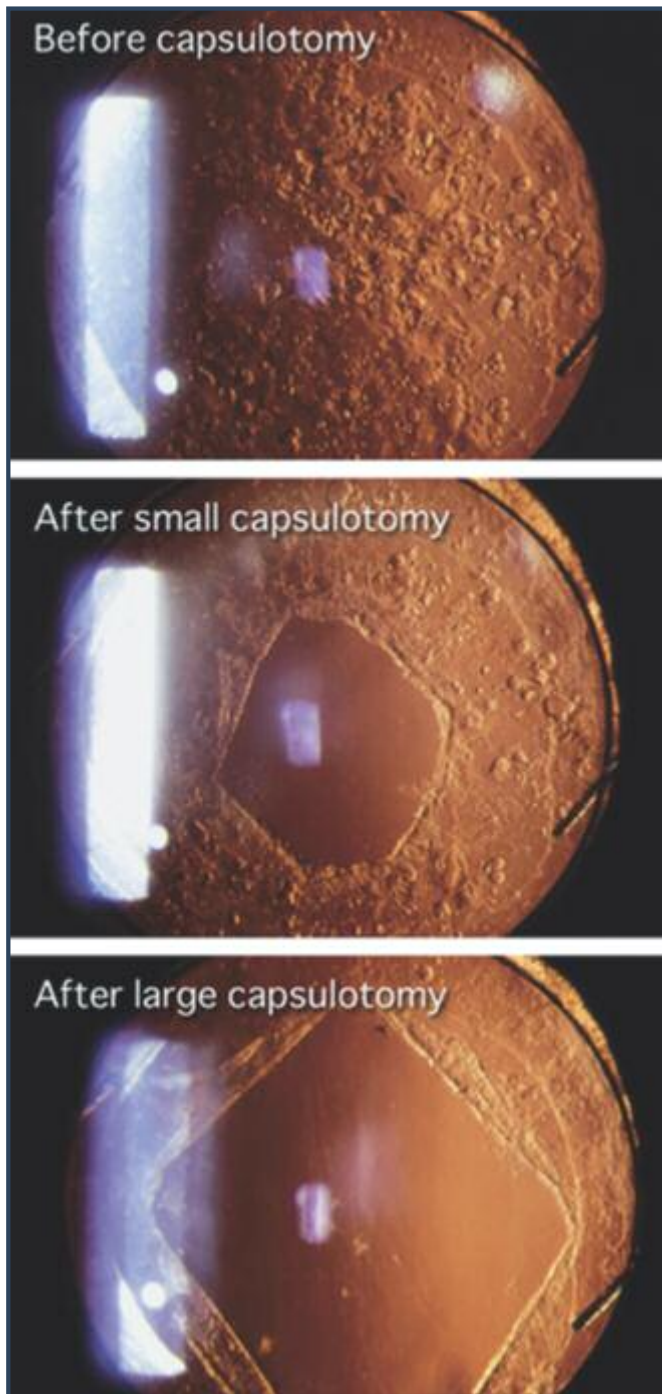


Fig. 8 - Opacità della capsula posteriore con capsulotomia di piccolo e grande diametro

tuali quanto poco evitabili pitting (fenditura, scalfitura, intaccatura) sulla IOL, per la perdita della messa a fuoco dei puntatori laser sul piano capsulare, non produrranno aberrazioni o glare secondari, perché in area medio-periferica, fuori dall'asse ottico visivo, quasi sempre ricoperti dal piano irideo anche in condizioni mesopiche/scotopiche, tranne che in presenza di diametri pupillari in partenza molto ampi (Fig. 4→7).

#### Diametro della capsulotomia

Il diametro della capsulotomia dovrebbe tenere conto

delle condizioni fisiologiche della pupilla, ed evitare, per quanto possibile, che il bordo della ressi (capsulotomy edge) possa intercettare l'asse visivo, restando sempre dietro al forame pupillare, condizione particolarmente utile specialmente durante la guida notturna. Una capsulotomia di diametro contenuto è consigliabile nelle miopie elevate e con alto rischio di distacco di retina, così come in presenza di capsule molto spesse, che richiederebbero grandi energie per essere tagliate mantenendo diametri di 4 mm.

Al contrario, con capsule posteriori opache omogeneamente, eseguire capsulotomie troppo piccole potrebbe non soddisfare le esigenze visive qualitative del paziente. In caso di difficoltà nella dilatazione, si può portare a termine una buona capsulotomia con i movimenti volontari del bulbo, facendo attenzione a non intercettare il bordo pupillare irideo.

Per non eccedere nel diametro dell'apertura da praticare, bisogna tenere presente che è frequente, per non dire costante, l'aumento successivo dell'area di apertura praticata anche del 32%, con tendenza verso forme sferiche, specialmente nelle prime sei settimane seguenti la procedura Nd:YAG [12].

D'altra parte è noto che glare e haze, abituali con piccoli diametri di apertura capsulare da 1 mm a 3 mm, si riducono e quasi si eliminano completamente con aperture di 4 mm di diametro (Fig. 8).

La decisione finale è affidata per quanto detto al nostro senso clinico, al rispetto delle caratteristiche generali e complessive del singolo bulbo oculare, all'intuito personale per possibili inconvenienti nel breve/lungo periodo, oltre che nel rispettare i protocolli in letteratura, di cui si dirà in seguito.

#### Controindicazioni ed effetti collaterali

Esistono controindicazioni assolute e relative alla capsulotomia posteriore, descritte ampiamente in numerosi report, evenienze comunque non frequenti e relativamente rare.

##### Controindicazioni assolute:

- Cicatrici corneali, irregolarità e/o edema corneale
- Inadeguata stabilità del bulbo
- Inadeguata stabilità della IOL

##### Controindicazioni relative:

- Presenza e/o sospetto di Edema Maculare Cistoide CME
- Processi infiammatori intraoculari attivi
- Alto rischio di distacco di retina o occhio adelfo con distacco di retina

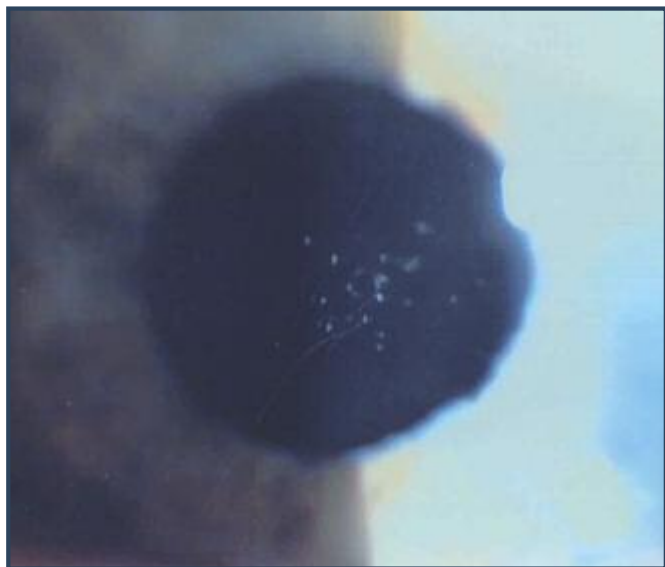


Fig. 9 - Pitting della IOL in zona ottica

I possibili effetti collaterali sono diversi e, generalmente, poco evitabili o prevedibili, anche con una scrupolosa preparazione del paziente. Il rialzo della IOP è di solito presente, con percentuali dal 15% al 67%, con picchi fino a 10mmHg dal tono basale nelle 3/5 ore dopo Nd:YAG, con ritorno alla normale tensione (baseline) nella prima settimana.

Un aumento dello spessore maculare con eventuale formazione di CME si registra tra lo 0,55% e il 2,5%, un distacco di retina tra lo 0,08% e il 3,6%, una rottura retinica nei trenta giorni seguenti nel 2,1%, per lo più totalmente asintomatica [13,14]. Le lesioni involontarie della IOL, i cosiddetti pitting sono, invece, molto più frequenti, dal 15% al 33%, di solito senza significative alterazioni visive.

Se i pitting sono numerosi e concentrati in area ottica, possono alterare la qualità visiva finale del paziente, tanto da far registrare in letteratura casi di espianti e reimpianti di IOL per glare e aberrazioni del fronte d'onda dovuti a lesioni multiple da Nd:YAG laser nella zona ottica delle IOL (Fig. 9).

Altre complicazioni come endoftalmiti, fori maculari, iriti, danni dell'endotelio corneale o dislocazioni della IOL, sono evenienze più rare, anche se presenti e descritti.

Eyyup Karahan et al., in una completa review del 2014, dopo un'ampia disamina di questa tecnica laser, affermano che sia il rialzo della IOP che l'ispessimento della retina maculare sono eventi inevitabili nella capsulotomia posteriore Nd:YAG laser.

Gli autori nel loro lavoro rendono ben evidente altresì, che praticando diametri di taglio più contenuti e utilizzando minori energie laser, queste complicazioni possono diminuire di molto, e raramente essere determi-

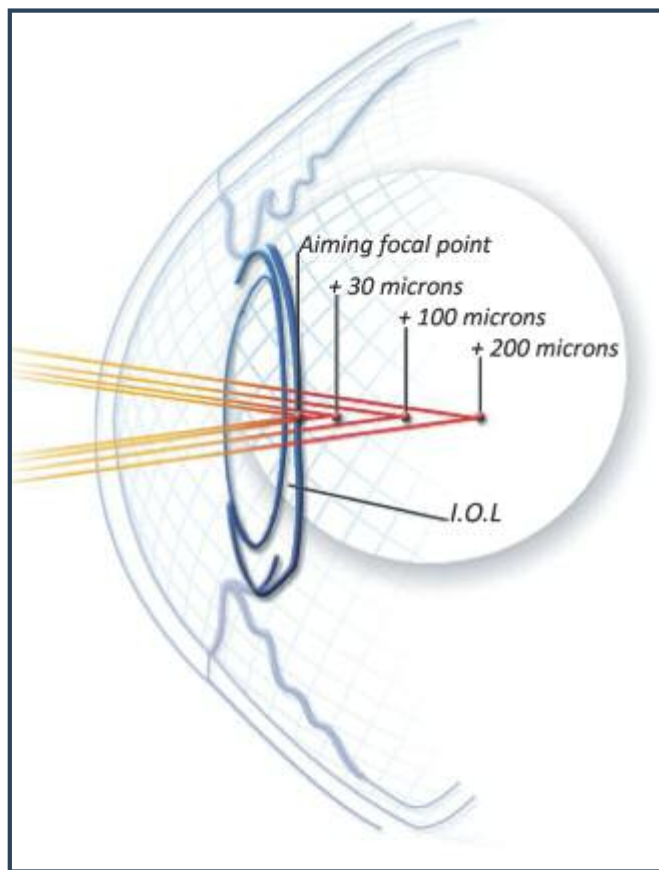


Fig. 10 - Focal point di un Nd:YAG laser

nanti e invalidanti sul risultato visivo finale nella maggior parte dei casi trattati [15,16].

#### Accorgimenti Esecutivi

I problemi più importanti da prendere in considerazione per una buona e corretta capsulotomia Nd:YAG laser a mio parere sono:

- studio dettagliato del paziente
- messa a fuoco sulla capsula dell'aiming beam (infrarosso - 640nm di lunghezza d'onda)
- energia applicata, il numero di spot eseguiti e la loro localizzazione topografica
- terapia medica pre e post-intervento

Non mi soffermo sul primo punto, già trattato, perché è chiaro che se non conosciamo le esigenze ed aspettative del paziente, non sappiamo se la capsula è integra, se la IOL ha una donesi ai movimenti bulbari, o se la IOL impiantata è una multifocale o rifrattiva, la nostra capsulotomia potrebbe risultare dannosa e/o provocare inconvenienti anche gravi alla qualità visiva del paziente. Ancor più importante è accertarsi delle condizioni vitreo-retiniche maculari, in periferia, o della presenza di infiammazioni in atto o pregresse.

La messa a fuoco dell'aiming beam che fa da guida al

raggio laser a 1064 nm su capsule a piani di spessore spesso differenti per irregolare fibrosi o proliferazione di cellule, non è cosa sempre facile da ottenere.

Spesso molti colpi vanno a vuoto per perdita di messa a fuoco, complici i tempi ristretti d'esecuzione dell'impatto, soli 4 nanosecondi, nonostante le possibilità di spostare i puntatori del laser sul piano focale (offset d'impatto) (Fig. 10).

I dati tecnici degli Nd:YAG, con poche differenze tra i vari device in commercio, sono:

- *offset d'impatto da 30 a 200  $\mu\text{m}$  dietro il piano focale*
- *durata costante dell'impulso 4 nanosecondi*
- *8/10  $\mu\text{m}$  diametro dello spot*
- *minima energia 0.5 mJ aumentabile fino a 10 mJ*

Con l'uso di IOL rifrattive/diffrattive/accomodative sempre più performanti e costose eseguire una perfetta capsulotomia, quasi personalizzata, senza creare danni alle ottiche, spostare il piano ottico o modificare l'asse di rotazione impostato, è condizione ancora più necessaria e indispensabile.

L'uso dello Nd:YAG in quest'ultimo periodo è stato molto rivalutato per la vitreolisi dei flutters, pratica terapeutica non recente, che ha acceso rinnovati interessi e molte discussioni sull'effettiva utilità e sicurezza di questa procedura [17,18].

La cura per le ottiche per una messa a fuoco la più precisa possibile, resta un punto critico degli Nd:YAG laser, migliorata e modificata nei device dedicati al taglio dei flutters (Ultra Q laser Nd:YAG, Ellex, Adelaide, Australia).

L'energia applicata, il numero totale degli spot, come la scelta topografica sulla zona della capsula posteriore da incidere sono, come facilmente intuibile, determinanti e discriminanti per una ottimale esecuzione.

Il potere del laser, come ribadito, non dovrebbe andare oltre i 3mJ, con preferenza per poteri tra 1mJ e 2mJ. Il punto da perseguire per applicare basse energie resta sempre la corretta messa a fuoco della guida del raggio laser, altrimenti invisibile.

Una messa a fuoco ottimale, infatti, è il presupposto per l'utilizzo di minori poteri. I puntatori possono essere di vario numero e fattura. Alcune volte si creano doppie immagini nella messa a fuoco dell'aiming beam, causa più frequente di errori.

Il conteggio degli spot nel display del nostro laser ci indica l'energia totale immessa (mJ totali = numero dei colpi x mJ impostati per colpo); meno colpi e meno energia sono la strada per non avere complicazioni.

Sulla sede dove eseguire il taglio si è già detto. Puntare in area ottica è procedura descritta, largamente praticata,

che personalmente non eseguo e sconsiglio.

Un utile aiuto per diminuire l'inevitabile infiammazione dopo capsulotomia è l'uso di FANS a colliri, preferibilmente in monodose per lungo tempo.

Questo evita, per quanto possibile, la proliferazione del bordo capsulare tagliato e vitreiti difficilmente diagnosticabili, tanto più frequenti se è necessario interrompere con lo Nd:YAG dei tralci vitreali che trattengono la capsula in zona ottica, oltre ai comprovati vantaggi sullo spessore retinico. In questi casi bisogna diminuire il potere del Nd:YAG per non "riscaldare" inutilmente il vitreo.

La proliferazione del bordo della capsula tagliata è un'evenienza frequente tanto da poter arrivare a chiudere la breccia effettuata.

Tale processo è dovuto alla proliferazione delle cellule di Elschnig (perle di Elschnig, Anton Elschnig 1863 - 1939). Anche se è un processo auto limitante come dimostrato da Caballero et al., quest'evenienza costituisce un limite importante alla qualità visiva del paziente specie di notte [19].

L'uso di colliri FANS per lungo tempo e un taglio lineare, continuo e non frastagliato della capsula, limitano quest'eventualità in modo consistente.

### **Conclusioni e Considerazioni Finali**

I laser hanno apportato tante novità e indiscussi benefici nel campo medico e, ancor più, in oftalmologia. La diffusione e l'utilizzo di questi device sono cresciuti negli anni, dagli argon per la fotocoagulazione retinica agli eccimeri che vaporizzano e "ablano" il tessuto corneale per correggere difetti rifrattivi, ai recenti laser a Femtosecondi (Femtolaser o Intralaser), in grado di scolpire la cornea quando utilizzati nella chirurgia rifrattiva, con tecnica FLEX, Femto Lenticule Extration, o SMILE, Small Incision Lenticule Extraction, oppure di tagliare la capsula anteriore e frammentare il nucleo nell'intervento di cataratta [20,21].

Il Femtolaser non è altro che un laser Nd:YAG pulsato allo stato solido che produce un treno d'impulsi a frequenza elevatissima, nell'ambito dei femtosecondi (10 elevato alla meno 15).

Di recente si è introdotto un laser a nanosecondi nell'infrarosso (10 elevato alla meno 9) che può utilmente essere impiegato nella frammentazione del cristallino tramite manipolo e affiancare il Femtolaser nella procedura cosiddetta "All laser" per l'intervento di cataratta[22]. Nonostante tanta rinnovata tecnologia lo Nd:YAG resta tra i più utilizzati device non solo in campo medico ed oftalmologico. Il suo impiego ambulatoriale, comunemente privo d'inconvenienti, può indurre a volte ad abbassare la guardia.

E' un obbligo oltre che un dovere verso i nostri pazienti non sottostimare gli atti clinici e, ancor più chirurgici. A tale monito ci richiama una frase del grande Albert Einstein che, con il suo articolo sulla teoria quantistica delle radiazioni del 1917 *"Zur Quantentheorie der Strahlung"*, ha posto le basi teoriche del funzionamento del laser: *"Tutto dovrebbe essere reso il più semplice possibile, ma non più semplicistico"* [23].

Quest'ammonimento ben si addice allo spirito con cui spesso affrontiamo una capsulotomia Nd:YAG laser. Mantenere alti gli standard d'esecuzione con risultati di elevata qualità è possibile solo non sottovalutando tutte le procedure di sicurezza che una medicina moderna, sempre più esigente, pretende da ogni nostro atto medico o chirurgico, regole valide anche per una capsulotomia Nd:YAG laser. ■

## BIBLIOGRAFIA & SITIGRAFIA

- 1) Frezzotti R, Caporossi A. Pathogenesis of posterior capsular opacification. Part I. Epidemiological and clinico-statistical data. J Cataract Refract Surg. 1990;16(3):347-352.
- 2) Awan MT, Khan MA, Al-Khairy S, Malik S. Improvement of visual acuity in diabetic and nondiabetic patients after Nd:YAG laser capsulotomy. Clin Ophthalmol. 2013. 7:2011-7.
- 3) Alessio Pirastu. Laser in Medicina. Seminario Conclusivo, Corso di Ottica Quantistica. Università di Pisa, aa 2000/01.
- 4) Aron-Rosa D, Aron JJ, Griesemann M, Thyzel R: Use of the neodymium-YAG laser to open the posterior capsule after lens implant surgery: a preliminary report. J Am Intraocul Implant Soc. 1980 Oct;6(4):352-4.
- 5) Fankhauser F, Roussel P, Steffen J: Clinical studies on the efficiency of high power laser radiation upon some structures of the anterior segment of the eye. First experiences of the treatment of some pathological conditions of the anterior segment of the human eye by means of a Qswitched. Int Ophthalmol. 1981 May;3(3):129-39.
- 6) J.E. Geusic, H.M. Marcos e L.G. van Uitert, Laser oscillations in Nd-doped yttrium aluminum, yttrium gallium and gadolinium garnets in Applied Physics Letters, 4 10, 1964, pp. 182-184.
- 7) G S Gopinath, K Satish, Nirati Srivastava, Savita Patil, Raheela Afshan. Visual Outcome and Complications of YAG Laser Therapy for Posterior Capsular Opacification Following Cataract Surgery. International Journal of Scientific Study | June 2015 | Vol 3 | Issue 3.
- 8) Apple DJ, Peng Q, Visessook N, Werner L, Pandey SK, Escobar-Gomez M, Ram J, Auffarth GU. Eradication of posterior capsule opacification: documentation of a marked decrease in Nd:YAG laser posterior capsulotomy rates noted in an analysis of 5416 pseudophakic human eyes obtained postmortem. Ophthalmology. 2001 Mar;108(3):505-18.
- 9) Oner FH, Gunenc U, Ferliel ST. Posterior capsule opacification after phacoemulsification: Foldable acrylic versus poly (methyl methacrylate) intraocular lenses. J Cataract Refract Surg 2000;26:722-6.
- 10) Kara N, Yazici AT, Bozkurt E, et al. Which procedure has more effect on macular thickness: Primary posterior continuous capsulorhexis (PPCC) combined with phacoemulsification or Nd:YAG laser capsulotomy? Int Ophthalmol. 2011 Aug;31(4):303-7.
- 11) Roger F. Steinert. Nd:YAG Laser Posterior Capsulotomy. [www.aaopt.org/.../ndyag-laser-posterior-capsulotomy](http://www.aaopt.org/.../ndyag-laser-posterior-capsulotomy).
- 12) Clayman HM, Jaffe NS. Spontaneous enlargement of neodymium: YAG posterior capsulotomy in aphakic and pseudophakic patients. J Cataract Refract Surg 1988;14:667-9.
- 13) Ficker LA, Steel AD. Complications of Nd: YAG laser posterior capsulotomy. Trans Ophthalmol Soc U K. 1985;104 (Pt 5):529-32.
- 14) Keates RH, Steinert RF, Puliafito CA, Maxwell SK. Long-term follow-up of Nd:YAG laser posterior capsulotomy. J Am Intraocul Implant Soc. 1984 Spring;10(2):164-8.
- 15) Eyyup Karahan Duygu Er Suleyman Kaynak. An Overview of Nd:YAG Laser Capsulotomy. Review Med Hypothesis Discov Innov Ophthalmol. 2014; 3(2).
- 16) Altıparmak UE, Ersoz I, Hazirolan D, et al. The impact of Nd:YAG capsulotomy on foveal thickness measurement by optical coherence tomography. Ophthalmic Surg Lasers Imaging. 2010 Jan-Feb;41(1):67-71. PMID: 20143510
- 17) Inder Paul Singh. How YAG laser vitreolysis can be used in practice for treatment of floaters. Ophthalmologytimes 2014.
- 18) Toczowski J, Katski W. Use of Nd:YAG laser in treatment of vitreous floaters. Klinika Oczna [1998, 100(3):155-157].
- 19) Antonio Caballero, Christian Garcia-Elskamp, Manuel Losada, Magdalena Salinas, José-Maria Marin. Natural evolution of Elschnig pearl posterior capsule opacification after posterior capsulotomy. Journal of Cataract & Refractive Surgery. December 2001 Vol 27, Issue 12, Pages 1979-1986.
- 20) Walter Bethke. Taking Femto Cataract To the Next Level. Review of Ophthalmology. 4/2/2014.
- 21) Christopher Kent. Femto Cataract: Do We Really Need This? Review of Ophthalmology. 4/5/2012
- 22) Kannelopoulos A.J. All-laser bladeless cataract surgery, combining femtosecond and nanosecond lasers: a novel surgical technique. Clinical Ophthalmology 2013;7:1791-1975.
- 23) Zur Quantentheorie der Strahlung, von Albert Einstein. Mit vollständiger Zitierung der Veröffentlichung in: Phys. Z. 18 (1917) 121-128.